



FACULDADE DE
MEDICINA
DE JUNDIAÍ

Candidato

Nome:
Inscrição:

Assinatura

PROCESSO SELETIVO PARA RESIDÊNCIA
MÉDICA EM CARDIOLOGIA 2026

FASE ÚNICA
PROVA OBJETIVA - 02/02/2026, 9h

CADERNO DE QUESTÕES

INSTRUÇÕES:

- A prova é composta por 50 (cinquenta) questões objetivas do tipo múltipla escolha;
- Duração de 120 minutos;
- Gabarito no site www.fmj.br/residencia a partir de 03/02/2026, após às 16 horas.

1) Um homem de 67 anos, hipertenso e diabético, é encaminhado para avaliação clínica pré-operatória devido a uma artroplastia total de quadril eletiva. Ele é assintomático do ponto de vista cardiovascular, pratica caminhadas regulares e nega limitações funcionais. Suas medicações incluem losartana 50 mg/dia e metformina 850 mg duas vezes ao dia. O exame físico revela pressão arterial de 132/80 mmHg, frequência cardíaca de 72 bpm e IMC de 29 kg/m². O eletrocardiograma mostra ritmo sinusal, sem alterações isquêmicas. Segundo as diretrizes mais recentes, qual é a melhor conduta para o manejo pré-operatório deste paciente?

- a) Realizar teste ergométrico antes da cirurgia para melhor estratificação de risco cardiovascular.
- b) Suspender a metformina na manhã da cirurgia e proceder com o plano cirúrgico sem necessidade de testes adicionais.
- c) Solicitar ecocardiograma transtorácico para avaliação da função ventricular antes da liberação cirúrgica.
- d) Adiar a cirurgia e encaminhar para uma avaliação cardiológica mais detalhada, devido à presença de fatores de risco cardiovasculares.

2) Um homem de 52 anos, assintomático, comparece ao consultório para um exame periódico de saúde. Ele não possui histórico de doenças crônicas conhecidas, não faz uso de medicações e tem estilo de vida ativo, sem tabagismo ou consumo excessivo de álcool. Seu pai teve infarto agudo do miocárdio aos 60 anos e sua mãe faleceu de câncer colorretal aos 70 anos. O exame físico é normal, com IMC de 24 kg/m² e pressão arterial de 122/78 mmHg. Em relação às recomendações de rastreamento, qual das seguintes condutas é a mais apropriada?

- a) Solicitar colonoscopia para rastreamento do câncer colorretal e exame de antígeno prostático específico (PSA).
- b) Iniciar rastreamento com espirometria, devido ao risco cardiovascular e idade do paciente.
- c) Reforçar a necessidade de vacinação contra influenza e pneumococo, além de rastreamento para câncer colorretal com colonoscopia.
- d) Solicitar ecocardiograma transtorácico e teste ergométrico para avaliar o risco cardiovascular, devido ao histórico familiar.

3) Um homem de 58 anos, com histórico de artrite reumatoide há 10 anos e doença renal crônica estágio 4, é encaminhado para avaliação de anemia. Ele relata fadiga intensa nos últimos meses, sem sangramentos visíveis ou alterações gastrointestinais. O exame físico revela palidez cutânea e edema leve em membros inferiores. Resultados laboratoriais: hemoglobina 8,5 g/dL, VCM 87 fL, CHCM 33 g/dL, ferro sérico 40 µg/dL (normal: 50-170), ferritina 400 ng/mL (normal: 30-300), TIBC 200 µg/dL (normal: 250-400), saturação de transferrina 20%, eritropoietina sérica reduzida. Qual a associação correta entre o diagnóstico e o tratamento deste paciente?

- a) Anemia sideroblástica adquirida – Tratamento: piridoxina e eritropoietina (EPO) recombinante.
- b) Anemia por deficiência de ferro – Tratamento com reposição de ferro EV e EPO recombinante.
- c) Anemia por doença crônica e insuficiência renal – Tratamento com EPO recombinante e reposição de ferro EV.
- d) Anemia megaloblástica associada à doença autoimune – Tratamento com reposição de vitamina B12 e ácido fólico.

4) Um paciente de 58 anos, com diagnóstico prévio de hepatite C crônica, apresenta fadiga, edema de membros inferiores e episódios de confusão mental. Exames laboratoriais mostram bilirrubinas elevadas, albumina reduzida e relação normalizada internacional (INR) aumentada. A elastografia hepática por ultrassonografia evidencia fibrose avançada (F4). Considerando a abordagem da cirrose hepática de etiologia viral, qual das seguintes condutas é a mais apropriada?

- a) Indicar tratamento antiviral para erradicação do HCV, independentemente do estágio da doença, associado ao manejo das complicações da cirrose.

- b) Realizar biópsia hepática para estadiamento da fibrose antes de decidir pelo tratamento antiviral, pois a cirrose pode ser reversível.
- c) Indicar transplante hepático imediato devido à presença de descompensação clínica, sem necessidade de tratamento antiviral.
- d) Suspender o tratamento antiviral, pois não há benefício em pacientes com cirrose descompensada, focando apenas no suporte clínico.

5) Um paciente de 58 anos, com histórico de hipertensão arterial sistêmica e obesidade, comparece à consulta para avaliação de fadiga persistente e polidipsia. Ele relata antecedentes familiares de diabetes mellitus tipo 2. Os exames laboratoriais mostram glicemia de jejum de 122 mg/dL, hemoglobina glicada (HbA1c) de 6,4% e glicemia de 208 mg/dL após duas horas de um teste oral de tolerância à glicose (TOTG) com 75 g de glicose. Considerando os critérios diagnósticos para diabetes mellitus tipo 2, qual a conduta correta?

- a) A glicemia de jejum e a HbA1c do paciente não preenchem critérios diagnósticos para diabetes mellitus tipo 2, sendo necessário repetir os exames em seis meses.
- b) A glicemia de duas horas após TOTG confirma o diagnóstico de diabetes mellitus tipo 2, independentemente dos demais resultados laboratoriais.
- c) A presença de um critério alterado isoladamente não é suficiente para diagnóstico, sendo necessário repetir a HbA1c para confirmação.
- d) O paciente preenche critérios para pré-diabetes, e a conduta deve focar em mudanças no estilo de vida e acompanhamento regular sem necessidade de tratamento farmacológico no momento.

6) Uma paciente de 48 anos, previamente hígida, procura atendimento médico devido a dor e rigidez matinal superior a 3 horas em articulações das mãos e punhos há cerca de seis meses. Ela refere piora progressiva dos sintomas, com dificuldade para realizar tarefas diárias, como pentear o cabelo e abrir frascos. Ao exame físico, observa-se edema e dor à palpação das articulações metacarpofalângicas e interfalângicas proximais bilateralmente, sem sinais de eritema. Os exames laboratoriais revelam fator reumatoide (FR) positivo, proteína C reativa (PCR) elevada e velocidade de hemossedimentação (VHS) aumentada. A radiografia de mãos mostra osteopenia periarticular e redução do espaço articular. Com base no quadro clínico, qual a conduta mais adequada?

- a) Iniciar anti-inflamatórios não esteroides (AINEs) e fisioterapia, com reavaliação em três meses para considerar tratamento específico, se necessário.
- b) Prescrever corticosteroides em dose baixa por tempo indeterminado, associados a medidas fisioterápicas para controle da progressão da doença.
- c) Iniciar terapia com metotrexato como droga de primeira linha, associado a corticosteroides em dose baixa para controle dos sintomas até a resposta ao tratamento.
- d) Encaminhar a paciente para infiltração articular com corticosteroides, reservando o uso de imunossupressores para casos de doença refratária.

7) Uma mulher de 46 anos refere falta de ar progressiva, tosse e dores articulares simultâneas nos cotovelos, joelhos e pulsos bilaterais. Após questionamentos adicionais, a paciente afirma ter “alergia grave”, com sintomas de congestão nasal, pressão sinusal e epistaxes nasais volumosas e repetidas, que ocorrem algumas vezes por mês. Rotina de urina é positiva para sangue 1+ e proteína 2+. Sua creatinina está elevada em 1,9 mg/dL. A radiografia de tórax mostra opacidades bilaterais. Os resultados de uma biópsia pulmonar mostram granulomas cercados por histiócitos e células gigantes, com necrose central de tipo não caseosa. Qual dos seguintes anticorpos testaria positivo no título mais alto nesta paciente?

- a) Anticorpo anti-topoisomerase I
- b) Anticorpo anti-peptídeo citrulinado
- c) Anticorpo anti-citoplasma de neutrófilos
- d) Anticorpo anti-RNA sintetase

8) Um homem de 71 anos apresenta febre, tosse e escarro com odor fétido há 3 semanas. Seu histórico médico inclui diabetes tipo 2 e doença cerebrovascular. Seus medicamentos incluem aspirina, glipizida e atorvastatina. Ele mora com a esposa e recebe regularmente fisioterapia domiciliar. Seus sinais vitais são: temperatura de 37,8 °C, pressão arterial de 120/75 mmHg, frequência cardíaca de 98 bpm, frequência respiratória de 23 incursões/min e saturação de oxigênio de 94% em ar ambiente. O exame físico revela um homem magro com taquipneia. Os achados do exame oral são normais, e o exame pulmonar mostra estertores nos campos pulmonares inferiores bilateralmente. Os exames laboratoriais mostram uma contagem de leucócitos de 12.500/ μ L, ureia sérica de 16 mg/dL e creatinina sérica de 0,9 mg/dL. A radiografia de tórax apresenta infiltrados basais bilaterais. Qual é o melhor tratamento inicial?

- a) Monoterapia com amoxicilina com clavulanato
- b) Amoxicilina com clavulanato e azitromicina
- c) Monoterapia com amoxicilina
- d) Monoterapia com clindamicina

9) Paciente feminino de 28 anos, vive com uma pessoa que teve confirmado o diagnóstico de Tuberculose pulmonar pós primária, forma cavitária. Ela está assintomática, nega tosse, sudorese, dor torácica ou perda de peso, sua radiografia de tórax é normal, e seu PPD veio reator forte (14mm). Ela não fez reforço de BCG, recebeu dose única no 1o ano de vida. Qual a conduta mais adequada?

- a) Quimioprofilaxia com isoniazida por 6 meses.
- b) Iniciar esquema RIPE por 6 meses.
- c) Repetir o PPD em 3 meses, para descartar efeito booster.
- d) Reavaliação clínica em três meses, com radiografia de tórax e rastreamento de sintomas.

10) Paciente masculino, 26 anos de idade, apresenta-se no serviço de emergência com febre e perda de peso nos últimos 3 meses. Ele recebeu o diagnóstico de SIDA há poucas semanas, e vem apresentando suores noturnos. Ao exame apresenta-se caquético, frequência cardíaca de 90 bpm, frequência respiratória de 18 irpm e temperatura axilar 37,8°C. À palpação percebe-se linfadenopatia axilar dolorosa bilateral, e ausculta respiratória sem alterações. Radiografia de tórax mostra lesão fibrocavitária em ambos os ápices pulmonares. Amostra de escarro demonstrou à microscopia bacilos álcool-acido resistentes. Sobre o tratamento desse paciente, escolha a alternativa CORRETA.

- a) Deve-se antes iniciar o tratamento antirretroviral, e só iniciar esquema RIPE após 3 meses.
- b) Deve-se iniciar imediatamente esquema com rifampicina, isoniazida, pirazinamida e etambutol.
- c) Pelo risco de interação medicamentosa, é importante aguardar o resultado final da cultura antes de iniciar o tratamento para tuberculose.
- d) Aguardar a pesquisa de BAAR em outras duas amostras de escarro antes de iniciar qualquer tratamento.

11) Paciente do sexo feminino, 28 anos, procura o ambulatório por queixa de pele amarelada há um mês, com sensação de empachamento pós prandial, temperatura subfebril alguns dias durante esse período, e com alguma prostração. Nega acolia fecal ou colúria, mas relata diarreia intermitente. Ao exame físico, ictérica 2+/4+, sem outras alterações relevantes (não apresenta sinais de hepatopatia crônica). Exames complementares mostravam bilirrubinas totais de 9 mg/dL (normal até 1,2 mg/dl), com predomínio de direta. AST e ALT de 89 e 101 (valores normais de até 50 UI/L, respectivamente) e Gama GT e fosfatase alcalina de 980 e 1004 respectivamente (normal < 35 e 120 UI/L, respectivamente).

Com relação à investigação desse paciente:

- a) Os dados permitem afirmar que se trata de um caso de hemólise. Deve-se pesquisar esplenomegalia ao exame físico.

- b) Trata-se de um caso de hiperbilirrubinemia com predomínio da fração direta por lesão predominantemente canalicular. Próximo passo na investigação é a solicitação de exame de imagem, inicialmente ultrassom de abdome superior.
- c) Trata-se de um caso de hiperbilirrubinemia com predomínio da fração direta por lesão predominantemente hepatocelular. Próximo passo na investigação é a exclusão de processos infecciosos como hepatites virais, por meio de sorologias.
- d) Trata-se de um caso de hiperbilirrubinemia com predomínio da fração direta e lesão hepatocelular e canalicular concomitantes, possivelmente por cirrose.

12) Um paciente chega ao pronto-socorro queixando-se de cefaleia. Cada uma das descrições a seguir apresenta diferentes características associadas. Com base no caso clínico, identifique qual cenário apresenta um sinal de alarme que justifica a realização imediata de uma tomografia computadorizada (TC) de crânio.

- a) Homem de 45 anos, com histórico de enxaqueca, relata dor pulsátil unilateral, associada a náusea, vômitos e fotofobia. Ele refere que os episódios começaram há anos e têm padrão similar ao da dor atual. Ele apresenta exame neurológico normal.
- b) Mulher de 55 anos, previamente saudável, refere início súbito de uma "pior dor de cabeça da vida", descrita como explosiva e difusa. O exame neurológico revela rigidez de nuca, mas sem outras alterações focais.
- c) Homem de 70 anos com histórico de hipertensão apresenta cefaleia occipital progressiva há duas semanas, associada a piora da visão em um olho. Ele não apresenta sinais de febre nem déficits neurológicos focais.
- d) Mulher de 30 anos, com histórico de sinusite crônica, relata cefaleia frontal associada a congestão nasal e dor ao pressionar a região maxilar. Não há sinais de febre ou outros sintomas sistêmicos.

13) Alessandra tem 32 anos, e acabou de sair de uma consulta com o oncologista em que se confirmou o diagnóstico de uma neoplasia maligna de mama com metástases em linfonodo axilar do mesmo lado, e que vai precisar de iniciar quimioterapia. Emocionalmente abalada, ela apresentou um episódio de broncoespasmo após sair do consultório, que não melhorou com uma dose extra de Alenia (Formoterol + Budesonida). Ela tem Asma persistente leve desde os 7 anos de idade, e estava muito bem controlada e aderente ao corticoide inalatório em doses baixas. No pronto socorro, após fazer uma inalação com fenoterol e ipratrópio (broncodilatadores de curta), ela apresentou episódio súbito de dor torácica ventilatório dependente, em pontada, bem localizada, em região paraesternal direita, que piorava à digitopressão. Você a reexamina e nota: não há sibilos na ausculta, FC 78bpm, PA 112x74, pulsos regulares, ausculta cardíaca sem alterações. Restante do exame sem alterações. Ela está muito ansiosa, teme ter sofrido uma embolia pulmonar. Qual sua próxima conduta?

- a) Paciente com baixa probabilidade pré-teste, deve ser oferecido coleta de dímero D, que se negativa descarta o diagnóstico e permite alta hospitalar.
- b) Paciente com baixa probabilidade clínica, seu desconforto se explica mais por efeitos negativos do fenoterol, deve ser esclarecida e receber alta sem investigação adicional.
- c) Paciente com baixa probabilidade clínica e pré-teste, em que a melhor conduta é realizar uma angiotomografia computadorizada de tórax.
- d) Paciente com muito alta probabilidade clínica de embolia, deve ser iniciada anticoagulação oral com rivaroxabana, dar alta, sem necessidade de investigação adicional.

14) Paciente com 34 anos de idade, apresentando como quadro clínico: estomatite; diarreia frequente (várias vezes ao dia), dor abdominal em cólica, emagrecimento e febre. Submetido à colonoscopia que mostrou: comprometimento inflamatório anal, sem alterações no reto; imagem em pavimentação em cólon, com comprometimento heterogêneo. Com base nas informações, qual a sua hipótese diagnóstica?

- a) Diarreia bacteriana
- b) Retocolite ulcerativa

- c) Doença de Crohn
- d) Síndrome de má-absorção

15) Um homem de 45 anos, previamente hígido, procura o pronto-socorro com história de vômitos intensos há 5 dias, associados a náuseas persistentes e fraqueza muscular progressiva. Ele relata ter iniciado um inibidor da bomba de prótons há 3 semanas para tratamento de dispepsia. Ao exame físico, apresenta-se hidratado, com pressão arterial de 110/70 mmHg, frequência cardíaca de 92 bpm e mucosas secas. A ausculta cardíaca e pulmonar está normal. Os exames laboratoriais revelam: Na⁺ 141 mEq/L, K⁺ 2,1 mEq/L, Cl⁻ 85 mEq/L, HCO₃⁻ 34 mEq/L, pH 7,53, PaCO₂ 48 mmHg. Creatinina sérica: 1,0 mg/dL. Com base no quadro clínico e laboratorial, qual das alternativas abaixo apresenta o diagnóstico mais provável?

- a) Paciente com vômitos persistentes: Alcalose metabólica hipocalêmica devido à perda gástrica de ácido clorídrico e de potássio.
- b) Paciente com síndrome de Bartter: Hipocalemia e alcalose metabólica devido a defeito tubular renal associado a hipercaleiúria.
- c) Paciente com acidose tubular renal tipo 1 (distal): Hipocalemia e acidose metabólica com ânion gap normal.
- d) Paciente com hiperaldosteronismo primário: Hipocalemia e alcalose metabólica devido ao aumento da reabsorção de sódio e excreção de potássio e hidrogênio pelos túbulos renais, mas sem histórico clínico ou exames compatíveis com esta condição.

16) Um paciente de 75 anos, internado há 15 dias na UTI por complicações de uma cirurgia abdominal, apresenta piora do padrão respiratório, febre (39,2°C), leucocitose (22.000/mm³) e secreção traqueal espessa e purulenta. Ele está em ventilação mecânica desde a admissão e foi previamente tratado com piperacilina-tazobactam por 7 dias devido a uma infecção intra-abdominal. A radiografia de tórax evidencia infiltrado alveolar no lobo inferior direito. A gasometria arterial revela hipoxemia moderada com relação PaO₂/FiO₂ de 180. Culturas de aspirado traqueal de 7 dias atrás mostraram crescimento de *Klebsiella pneumoniae* resistente a cefalosporinas de terceira geração. Diante desse quadro, qual a melhor conduta terapêutica inicial?

- a) Iniciar meropenem associado à polimixina B, considerando o histórico de tratamento prévio com piperacilina-tazobactam e o risco de infecção por bacilos Gram-negativos multirresistentes.
- b) Prescrever cefepime associado a aminoglicosídeo, pois cobre adequadamente *Klebsiella pneumoniae* resistente a cefalosporinas e mantém um espectro apropriado para pneumonia nosocomial precoce.
- c) Repetir culturas de aspirado traqueal e hemoculturas antes de iniciar antibióticos, monitorando a evolução clínica antes de qualquer intervenção terapêutica.
- d) Iniciar vancomicina e ceftriaxona, cobrindo adequadamente germes comunitários e aguardando os resultados de culturas para ajustes de espectro.

17) Um paciente de 45 anos, previamente hígido, está internado há 20 dias na UTI após um grave politrauma por acidente automobilístico, com múltiplas fraturas expostas de fêmur e tíbia, submetido a diversas cirurgias ortopédicas. Ele apresenta febre persistente (38,8°C a 39,5°C) há 72 horas, apesar de estar em antibioticoterapia com meropenem e vancomicina para tratar uma pneumonia nosocomial previamente documentada (piora clínica e radiológica definitivas). O exame físico revela feridas cirúrgicas com secreção serosa, sem sinais de celulite evidente, presença de cateter venoso central sem flogose e sonda vesical de demora. A tomografia de tórax e abdome não revelou novas coleções. Hemoculturas para aeróbios, anaeróbios e fungos, assim como urocultura, seriadas, seguem negativas. Qual a próxima conduta mais apropriada para investigação da febre persistente neste paciente?

- a) Suspender os antibióticos e realizar biópsia das feridas cirúrgicas para análise microbiológica e anatomopatológica, considerando osteomielite ou infecção de partes moles.

- b) Avaliar a possibilidade de febre não infecciosa, suspendendo temporariamente os antibióticos e iniciando corticosteroides para controle da resposta inflamatória sistêmica pós trauma.
- c) Realizar um PET-CT para avaliação de focos ocultos de infecção, como osteomielite, infecção de prótese ortopédica ou abscessos profundos não detectáveis por métodos convencionais.
- d) Iniciar antifúngicos de amplo espectro empiricamente, devido à possibilidade de infecção fúngica disseminada em paciente crítico com antibioticoterapia prolongada e múltiplos procedimentos invasivos.

18) Paciente masculino, 65 anos, tabagista, com histórico de doença pulmonar obstrutiva crônica (DPOC), apresenta piora da dispneia e tosse com expectoração. No exame físico, ele está acordado, mas em grande desconforto respiratório, utilizando musculatura acessória. A ausculta pulmonar revela expiração prolongada e sibilos bilaterais. A gasometria arterial mostra pH de 7,20, pCO₂ de 72 mmHg e pO₂ de 50 mmHg. Os testes de função pulmonar indicam VEF1/CVF de 60% do previsto e VEF1 de 35% do previsto. A radiografia de tórax evidencia diafragma achatado e espaços intercostais alargados. Foram administrados beta-agonistas de curta duração inalados, corticosteroides, oxigênio e ventilação não invasiva com pressão positiva em dois níveis (BIPAP), mas o quadro não melhorou. O paciente foi intubado e, no terceiro dia, apresenta bom desempenho em um teste de respiração espontânea. Qual é o próximo passo mais adequado no manejo deste paciente?

- a) Extubar e manter em cateter nasal de oxigênio.
- b) Extubar e manter ar ambiente.
- c) Traqueostomia e desmame lento da ventilação mecânica
- d) Extubar para ventilação não invasiva com pressão positiva em dois níveis (BIPAP).

19) Paciente feminino, 50 anos, está sob ventilação mecânica devido à síndrome do desconforto respiratório agudo (SDRA) secundária a um politrauma. As configurações do ventilador são as seguintes: ventilação controlada por volume, fração inspirada de oxigênio (FiO₂) de 0,8, volume corrente de 350 mL, frequência respiratória de 30 incursões por minuto e pressão positiva expiratória final (PEEP) de 14 cmH₂O. Seu peso corporal previsto (PCP) é de 60 kg. A gasometria arterial mais recente mostra uma pressão parcial de oxigênio (PaO₂) de 56 mmHg, pressão parcial de dióxido de carbono (PaCO₂) de 68 mmHg, pH de 7,263 e bicarbonato (HCO₃) de 38 mEq/L. A pressão de pico é de 36 cmH₂O e a pressão de platô é de 30 cmH₂O. O médico está hesitante em colocar o paciente em posição prona devido a uma lesão espinhal não estabilizada. Qual das seguintes condutas é a mais apropriada?

- a) Aumentar a pressão positiva expiratória final (PEEP) para melhorar a oxigenação.
- b) Reduzir o volume corrente para 300 mL para minimizar a barotrauma.
- c) Iniciar bloqueadores neuromusculares para melhorar a ventilação e reduzir o esforço respiratório.
- d) Aumentar a frequência respiratória para 36 incursões por minuto para melhorar a ventilação minuto.

20) Uma mulher de 82 anos é admitida no hospital com febre e tosse há dois dias. Ela tem história de hipertensão arterial, insuficiência cardíaca com fração de ejeção preservada, diabetes mellitus tipo 2 e osteoartrite. Medicamentos em uso: losartana 50 mg/dia, furosemida 40 mg/dia, metformina 500 mg 3x/dia, glimepirida 2 mg/dia, amitriptilina 25 mg à noite para dor crônica e pantoprazol 20 mg/dia. No segundo dia de internação, a equipe observa que a paciente está desorientada, com flutuação do nível de atenção e fala desconexa. Não há sinais focais ao exame neurológico. Hemograma, eletrólitos, glicemia capilar e gasometria arterial estão normais. Exame de urina revela infecção urinária com Escherichia coli. Qual a melhor abordagem inicial para o manejo desta paciente?

- a) Iniciar antipsicótico atípico em dose baixa e realizar tomografia computadorizada de crânio para exclusão de lesão estrutural.

- b) Revisar a lista de medicamentos, reduzir ou suspender potenciais causadores de delirium e otimizar tratamento para infecção urinária.
- c) Restringir líquidos orais e administrar fluidos intravenosos, devido à suspeita de hipernatremia subclínica.
- d) Iniciar sedação com benzodiazepínico para controle do comportamento agitado e monitorar glicemia intensivamente.

21) Paciente 75 anos, diabético e tabagista, com queixa de dor em MIE, abaixo do joelho, há cerca de 2 horas. A dor é progressiva no período, de forte intensidade no momento, acompanhada de palidez cutânea e sensação térmica tátil reduzida (frialdade). Considerando a sua principal hipótese diagnóstica, qual dos fatores abaixo indica pior prognóstico do membro?

- a) Empastamento de panturrilhas
- b) Ausência de pulso poplíteo
- c) Parestesia de MIE
- d) Plegia de MIE

22) Assinale a alternativa que contenha somente sinais de alarme em pacientes com dispepsia que indiquem a necessidade de realização precoce de endoscopia digestiva alta?

- a) Antecedente familiar positivo para neoplasia, presença de massa palpável, idade < 40anos
- b) Perda de peso significativa, uso atual de antibióticos e presença de massa palpável
- c) Anemia ferropriva, perda de peso intencional e etilismo
- d) Disfagia, anemia inexplicada, perda de peso não intencional

23) Diante de um paciente com queixa compatível com hemorragia digestiva (p. ex., fezes escurecidas ou presença de sangue nas fezes), o exame físico pode trazer algumas evidências importantes. Nesse contexto, assinale a alternativa que estabelece a melhor correspondência entre achados do exame físico descritos na coluna à esquerda e os seus significados clínicos enumerados à direita.

<p>A – inspeção de mucosa conjuntival e oral B – avaliação da pressão arterial, frequência cardíaca, nível de consciência, temperatura das extremidades e do tempo de enchimento capilar C – inspeção retal e toque retal D – inspeção da pele E – palpação abdominal profunda</p>	<p>I – análise do aspecto das fezes e pesquisa de doença hemorroidária ou de tumor em região anorretal II – procura por aranhas vasculares e eritema palmar (coagulopatia e possível ruptura de varizes esofágicas relacionadas à hipertensão portal por hepatopatia crônica) III – avaliação da repercussão hemodinâmica da hemorragia digestiva IV – procura por massas abdominais (possivelmente neoplásicas) V – pesquisa de anemia e de icterícia (estimativa da intensidade do sangramento e investigação de doença hepática associada, respectivamente)</p>
--	--

- a) A – V; B – III; C – I; D – II; E – IV
- b) A – III; B – V; C – I; D – II; E – IV
- c) A – V; B – I; C – III; D – II; E – IV
- d) A – V; B – III; C – I; D – IV; E – II

24) Assinale a alternativa **INCORRETA** sobre diarreia e constipação intestinal:

- a) Diarreia é caracterizada, principalmente, por redução da consistência das fezes. Outras duas definições frequentes na literatura são aumento do peso diário das fezes (acima de 200 a 250 g/dia) e ocorrência de 3 ou mais episódios de evacuação ao dia
- b) Constipação intestinal é caracterizada por aumento da consistência das fezes, frequentemente acompanhada de esforço evacuatório excessivo e sensação de evacuação incompleta. Também definida por frequência evacuatória inferior a 3 vezes por semana

- c) Diarreia crônica é aquela presente por período superior a 4 semanas e, em pacientes com bom nível socioeconômico, agentes infecciosos são a principal causa dessa condição
- d) As diarreias agudas virais, tipicamente, iniciam-se por epigastria e vômitos, seguidos por diarreia aquosa sem sinais inflamatórios (ausência de sangue ou pus nas fezes), com manutenção de um bom estado geral do paciente e resolução espontânea da diarreia em prazo médio de 3 dias

25) Na investigação de paciente com icterícia, assinale a alternativa que estabelece a correlação correta entre os dados da história clínica descritos na coluna à esquerda e etiologias possíveis enumeradas na coluna à direita:

A – uso de drogas ilícitas	I – toxicidade hepática
B – etnia negra/parda	II – algumas hemoglobinopatias (como anemia falciforme) com hemólise crônica
C – etilismo	III – risco para hepatite por vírus B e C
D – contato com indivíduos com icterícia	IV – risco para hepatite por vírus A (fecal-oral)

- a) A-III; B-II; C-I; D-IV
- b) A-III; B-II; C-IV; D-I
- c) A-II; B-III; C-I; D-IV
- d) A-III; B-I; C-II; D-IV

26) Paciente 60 anos, etilista pesado, com quadro de aumento do volume abdominal há 1 semana, acompanhada de dor difusa há 1 dia e febre aferida em 38,5°C. Há 1 dia vem apresentando períodos de confusão mental e hoje está mais sonolento, sendo trazido a esse serviço. Qual a hipótese mais provável?

- a) Peritonite bacteriana espontânea
- b) Encefalopatia hepática grau IV com peritonite bacteriana espontânea
- c) encefalopatia hepática grau II e peritonite bacteriana espontânea
- d) encefalopatia hepática grau I e peritonite bacteriana espontânea
- e) encefalopatia hepática grau II e peritonite bacteriana secundária

27) Paciente do sexto masculino, de 45 anos, apresenta dor lombar há 4 meses e limitação dos movimentos da coluna. Os sintomas são mais acentuados pela manhã e atenuam-se com exercícios físicos. Expansibilidade torácica diminuída ao exame físico e febre baixa. Sobre o diagnóstico mais provável, assinale a resposta **incorreta**:

- a) É comum a associação com uveíte e doença inflamatória intestinal.
- b) É comum a associação em familiares de pacientes acometidos.
- c) Requer tratamento antibiótico por 12 meses.
- d) Pode ocasionar radiculopatia.

28) Sobre anemia, é correto afirmar que:

- a) Uma anemia tipo hipoproliferativa apresenta índices elevados de reticulócitos.
- b) Tipicamente, pacientes com anemia de doença crônica têm ferritina muito baixa.
- c) Deficiência de vitamina B12 gera declínio na maturação citoplasmática das hemácias.
- d) Nas situações de hemólise, encontram-se, tipicamente, baixos índices de reticulócitos.
- e) A anemia por deficiência de ferro pode ser considerada do tipo hipoproliferativa.

29) Qual dos pacientes abaixo apresenta características ao exame físico dos linfonodos relacionadas com etiologia neoplásica?

- a) Adolescente de 17 anos linfonodos cervicais, 3 cm de diâmetro, mole.
- b) Adulto de 46 anos com linfonodos cervicais, dolorosos a palpação, cerca de 0,5 cm de diâmetro, não aderidos a planos pruridos, endurecidos.
- c) Adolescente de 14 anos com linfonodos cervicais, consistência fibroelástica, indolor a palpação, tamanho de 1 polpa digital, móvel e aderidos a planos profundos.

- d) Adulto de 35 anos com linfonodos cervicais bilaterais, indolores a palpação, confluentes, formando aglomerado linfonodal a esquerda, com cerca de 6 cm de diâmetro.

30) Paciente refere 3 episódios de vômitos com sangue vivo há 20 dias. Naquela época foi internado para investigação diagnóstica. No dia da admissão foi feita endoscopia digestiva alta, que evidenciou varizes de esôfago com sangramento ativo. Foi realizada esclerose das varizes, com cessação dos episódios de vômitos com sangue. Nas 24 horas subsequentes, durante a internação hospitalar, o paciente apresentou 2 episódios de dejeção com fezes negras, pastosas e fétidas, mas posteriormente as fezes se tornaram acastanhadas e de consistência normal. O paciente recebeu alta após 72 horas de internação, assintomático. Nos últimos 7 dias tem observado aumento progressivo do volume abdominal. Não há queixa de obstipação, dor abdominal, icterícia, nem outras queixas gastrointestinais. No exame físico de tórax observam-se teleangiectasias e no exame de abdômen observa-se sinal de macicez móvel presente. Marque a alternativa correta:

- a) O paciente teve hemorragia digestiva alta e baixa.
- b) O mecanismo fisiopatológico da ascite deste paciente é transudação de líquido para a cavidade peritoneal por aumento da pressão capilar nos órgãos esplâncnicos devido a hipertensão porta, apesar destes pacientes não terem redução da pressão colóido-osmótica do espaço intravascular e da ausência de ativação do sistema renina-angiotensina-aldosterona.
- c) As teleangiectasias ocorrem por hiperestrogenismo.
- d) Na inspeção possivelmente serão observadas veias elevadas e tortuosas na transição tóraco-abdominal, com fluxo sanguíneo do tórax em direção ao abdome.
- e) A ausência de icterícia na anamnese e exame físico indica que não há doença hepática. A causa das varizes de esôfago provavelmente é trombose de veia hepática.

31) Paciente feminina, 25 anos, encontrada por familiares deitada no chão do dormitório da sua residência, pouco responsiva, trazida ao pronto socorro. Morava sozinha. Tinha sido vista pela última vez há 5 dias, estava bem, mas relatou que havia começado a tomar um antibiótico recomendado para tratamento de uma otite. Ao atendimento, estava febril (temp. 38,2° C), taquicárdica (FC 110 bpm) e normotensa. Oximetria normal. Eupneica, sem alterações ao exame do tórax. As pupilas eram isocóricas e fotorreagentes e a face simétrica. A prova de Kernig foi positiva. Escala de coma de Glasgow = 11 (AO = 3; RV = 3; RM = 5). Retirava os 4 membros ao estímulo doloroso, sem indícios de assimetria de força. Não havia sinais externos de traumatismo craniano. Em relação ao quadro clínico, assinale a alternativa correta:

- a) A abertura ocular era espontânea.
- b) A paciente emitia palavras compreensíveis, mas incoerentes em relação ao que lhe era perguntado.
- c) A paciente obedecia a comandos verbais movimentando o membro solicitado.
- d) Há indícios de que o rebaixamento do nível de consciência seja por lesão estrutural (focal) do sistema nervoso central, por ex., um tumor ou abscesso.
- e) A presença de rigidez de nuca foi identificada por flexão dos membros inferiores em resposta à flexão do pescoço.

32) Paciente feminina, 35 anos, apresenta episódios de cefaleia há mais de 5 anos, cerca de 5 vezes ao ano, de localização bilateral, associados frequentemente a náuseas, mas sem vômitos. A duração é variável, em torno de 1-2h, mas pode se estender por até 1 dia inteiro. Não percebe piora com atividade física, mas acha que o barulho piora significativamente a dor de cabeça. A intensidade é na maior parte das vezes leve, nem sempre precisa de medicação para alívio, e muito raramente precisa faltar ao trabalho por esse sintoma. Costuma fazer uso de paracetamol, com boa resposta, quando a intensidade da cefaleia é maior. Nega sintomas visuais precedendo as crises. Procura atendimento ambulatorial fora das crises, preocupada por diagnóstico de tumor de sistema nervoso central em colega de trabalho que apresentava sintomas semelhantes. O exame físico geral e o neurológico são normais. Com base no caso apresentado, assinale a alternativa correta:

- a) Deve ser solicitado exame de imagem de sistema nervoso central antes de se concluir por cefaleia primária.
- b) Cefaleia acompanhada de fonofobia e náuseas define o diagnóstico de enxaqueca (migrânea), nesse caso, sem aura.
- c) Trata-se de cefaleia em salvas, devido aos episódios em crise (cluster headache).
- d) Uma cefaleia com características semelhantes, mas que tenha se tornado mais frequente, mais duradoura ou intensa do que o habitual é motivo para avaliação complementar com exame de imagem de sistema nervoso central (ressonância magnética preferida à tomografia computadorizada).
- e) A cefaleia causada por um tumor de crescimento progressivo no sistema nervoso central assemelha-se de forma mais significativa com as características clínicas observadas na enxaqueca do que com as da cefaleia tensional.

33) Paciente de 25 anos, inicia um quadro de icterícia há 5 dias, acompanhado de prurido, acolia fecal e colúria. Das alternativas abaixo, assinale aquela que não é compatível com esse quadro clínico:

- a) hepatite viral aguda
- b) coledocolitíase
- c) ascaridíase biliar
- d) síndrome de Mirizzi
- e) síndrome de Gilbert

34) Paciente de 62 anos, portadora de vitiligo, iniciou quadro progressivo de fraqueza generalizada e cansaço aos esforços há cerca de 1 mês. Nesse mesmo período, começou a sentir dormência em membros inferiores, da região ventral dos pés até 1/3 distal da perna. Notou dificuldade para vestir sua roupa no escuro (não conseguia saber ao certo a localização dos membros), além de distúrbio de marcha. Ao exame físico, palidez de mucosas conjuntivais e oral. Ao exame neurológico, ataxia de marcha, Romberg positivo, reflexos patelares e Aquileus diminuídos bilateralmente, hipoestesia tátil distal ao 1/3 inferior dos membros e perda de sensação vibratória (diapasão) no mesmo território. Assinale a melhor combinação de resultados laboratoriais esperados diante desse quadro clínico:

- a) Anemia com macrocitose; vitamina b12 reduzida e reticulócitos aumentados
- b) Anemia com macrocitose; ácido fólico reduzido e reticulócitos aumentados
- c) Anemia com macrocitose; vitamina b12 sérica reduzida e reticulócitos reduzidos
- d) Anemia com microcitose; vitamina b12 sérica reduzida e reticulócitos reduzidos
- e) Anemia com microcitose; vitamina b12 sérica reduzida e reticulócitos aumentado

35) Quais são as características típicas do líquido pleural da tuberculose pleural?

- a) Purulento, com prelinfomonucleares orfonucleares.
- b) Exsudato, com predomínio de polimorfonucleares.
- c) Transudato, com predomínio de linfomonucleares.
- d) Empiema, com predomínio de linfomonucleares.
- e) Exsudato, com predomínio de linfomonucleares.

36) No hiperparatireoidismo primário espera-se encontrar:

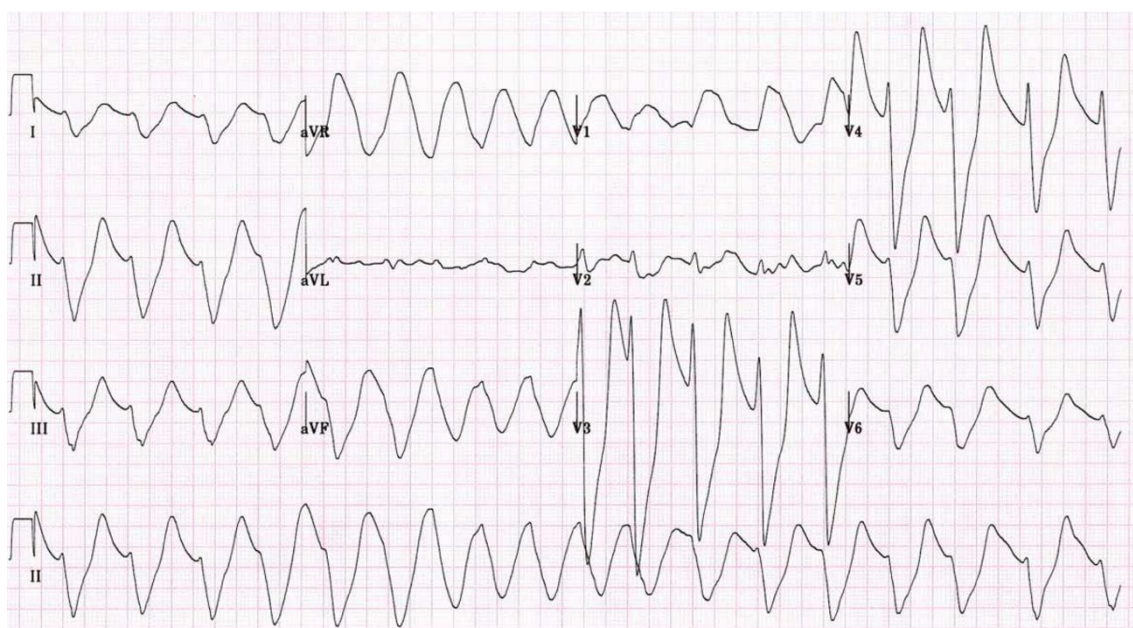
- a) PTH não suprimido, hiperfosfatemia, cálcio sérico normal
- b) PTH elevado, hipocalcemia, fósforo sérico reduzido ou normal
- c) PTH elevado ou não suprimido, hipocalcemia, hiperfosfatemia
- d) PTH reduzido, cálcio sérico normal, hiperfosfatemia
- e) PTH elevado, hipercalcemia, hipofosfatemia

QUESTÃO ANULADA - 37) Mulher, 60 anos, com antecedente de cardiopatia isquêmica prévia, em uso de AAS, Sinvastatina, Carvedilol, Furosemida e Espironolactona, procura pronto socorro com queixa de piora da dispnéia aos esforços, estando no momento relacionada a esforços mínimos. Na entrada encontrava-se em regular estado geral, FC: 104bpm, PA: 100x60mmHg,

ritmo cardíaco regular com sopro sistólico mitral 2+/6+, tempo de enchimento capilar de 5 segundos, ausculta pulmonar presente bilateralmente com estertores finos até 1/3 médio bilateral, edema de membros inferiores bilateral e simétrico. A classificação da Insuficiência Cardíaca em relação ao perfil hemodinâmico de descompensação a conduta correta são respectivamente:

- a) Perfil B; Furosemida intravenosa e vasodilatador via oral
- b) Perfil C; Dobutamina, Furosemida e vasodilatador intravenoso
- c) Perfil B; Furosemida e Deslanosídeo intravenoso
- d) Perfil L: Vasodilatador via oral e hidratação cautelosa intravenosa
- e) Perfil B: Furosemida intravenosa e Hidroclorotiazida via oral

38) Mulher, 67 anos, hipertensa, diabética de longa data, com doença renal crônica e insuficiência cardíaca vem ao PS por adinamia, parestesia de membros inferiores. PA 140x72 mmHg, descorada 2+/4, desidratada 2+/4, aparelho respiratório: Murmúrio vesicular presente com estertores finos em bases, Aparelho cardiovascular bulhas hipofônicas, arrítmicas, FC 112, edema de membros inferiores 2+/4. Realizado eletrocardiograma que evidenciou:



Qual medicamento, dos abaixo está associado à alteração eletrocardiográfica?

- a) Espironolactona
- b) Fenoterol
- c) Insulina
- d) Furosemida
- e) Hidroclorotiazida

39) Paciente de 54 anos, com histórico de infarto agudo do miocárdio há 2 anos, hipertensão arterial sistêmica e intolerância à glicose. Em uso de aspirina, losartana/anlodipina e rosuvastatina. Sem sintomas cardiovasculares. Não faz atividade física regular, mas em atividades físicas do seu cotidiano, nega sintomas quando tem que percorrer pelo menos 2 quarteirões no plano ou 2 lances de escada. Comparece para avaliação pré-operatória de colecistectomia por litíase biliar sintomática, a ser realizada por método convencional (cirurgia aberta) e sedação geral, em hospital de nível secundário (sem disponibilidade de serviço de hemodinâmica no local). A cirurgia está agendada para 1 semana a partir da data da avaliação clínica. Sua pressão arterial era de 110x60, a frequência cardíaca de 80 bpm e o restante do exame físico sem alterações dignas de nota. O ECG perioperatório mostrou zona elétrica inativa em parede inferior. Baseada nas informações fornecidas, assinale a alternativa correta sobre as recomendações clínicas perioperatórias para este paciente.

- a) O paciente é de alto risco cardiovascular perioperatório e a cirurgia deve ser adiada até que se providencie avaliação por cineangiocoronariografia invasiva da anatomia coronariana, com objetivo de revascularização antes da cirurgia, caso se encontrem estenoses significativas (>70% do lúmen arterial)
- b) O paciente deve, obrigatoriamente, realizar estratificação adicional, mas que pode ser feita de forma não invasiva por cintilografia ou ecocardiograma de stress. Alterações nestes exames devem levar a avaliação adicional invasiva, com vistas à revascularização miocárdica, com objetivo de reduzir os riscos cardiovasculares perioperatórios
- c) Não há papel para dosagem de biomarcadores como peptídeo natriurético ou troponina cardíaca antes da realização da cirurgia deste paciente
- d) Deve-se iniciar beta-bloqueador neste momento, e mantê-lo no período perioperatório, com o objetivo de redução do risco de infarto do miocárdio e acidente vascular cerebral isquêmico neste período. A aspirina deve ser suspensa, pois as complicações de sangramento neste tipo de cirurgia são graves.
- e) É adequada a realização da cirurgia dentro do planejamento previsto, sem estratificação adicional por exames complementares e sem pós-operatório obrigatório em unidade de terapia intensiva.

40) Uma mulher de 65 anos apresenta história de 4 semanas de dispneia, edema de membros inferiores, ortopneia e distensão abdominal. Ela nega dor torácica. Seus antecedentes médicos incluem doença pulmonar obstrutiva crônica (DPOC), tratada com oxigênio domiciliar e terapia com broncodilatadores. Seus sinais vitais são: temperatura de 37 °C, frequência cardíaca de 105 bpm, frequência respiratória de 24 incursões/min, pressão arterial de 148/90 mmHg e saturação de oxigênio de 86% com 3 L/min de oxigênio por cateter nasal. No exame físico, o paciente está caquética, aparenta ser mais velha que a idade declarada e utiliza músculos acessórios da respiração. Roncos difusos com estertores finos são ouvidos bilateralmente nos campos pulmonares médios. Os exames laboratoriais mostram hemoglobina de 16 g/dL, hematócrito de 48%, sódio de 130 mEq/L, bicarbonato de 27 mEq/L, função renal normal e contagem normal de leucócitos. Além disso, o nível de peptídeo natriurético cerebral (BNP) é de 1324 pg/mL, o nível de troponina sérica está levemente elevado e a gasometria arterial mostra pH normal, hipoxemia e hiper carbia. A radiografia de tórax demonstra hiperinsuflação pulmonar, congestão vascular pulmonar e derrames pleurais bilaterais. O eletrocardiograma revela ritmo sinusal normal sem evidência de alterações isquêmicas agudas. A paciente foi estabilizada com ventilação não invasiva em dois níveis (bilevel) e diuréticos intravenosos. Qual é o melhor passo inicial na avaliação?

- a) Espirometria
- b) Cateterismo cardíaco direito
- c) Angiotomografia de tórax
- d) Ecocardiograma transtorácico

41) Um paciente de 72 anos, ex-tabagista com histórico de hipertensão arterial sistêmica e diabetes mellitus tipo 2, é admitido no pronto-socorro com dor torácica em aperto, de forte intensidade (8/10), irradiada para a mandíbula, acompanhada de sudorese fria e náuseas, iniciada há cerca de 40 minutos em repouso. Ele relata episódios similares nos últimos três dias, precipitados por esforços leves e aliviados com repouso. No exame físico, está lúcido, com pressão arterial de 145/85 mmHg, frequência cardíaca de 90 bpm e saturação de O₂ em 96% em ar ambiente. O eletrocardiograma (ECG) mostra infradesnivelamento de ST em derivações DII, DIII e aVF, sem supra de ST. A troponina coletada na admissão encontra-se dentro dos limites normais. Diante desse quadro clínico, qual a conduta mais adequada?

- a) Tranquilizar o paciente, iniciar tratamento ambulatorial com betabloqueador e encaminhá-lo para estratificação de risco eletiva com teste ergométrico.
- b) Internação hospitalar, monitorização contínua, início de dupla antiagregação plaquetária, anticoagulação e solicitação de ecocardiograma de esforço para estratificação de risco.
- c) Liberar o paciente com prescrição de nitrato sublingual e orientações para procurar atendimento médico em caso de recorrência dos sintomas.

- d) Manter o paciente sob observação no pronto-socorro, repetir exames de troponina seriados e ECGs, e, caso permaneçam normais, liberar com consulta ambulatorial.

42) Paciente feminina, 60 anos, com diagnósticos prévios de hipertensão arterial sistêmica e dislipidemia, em uso de anlodipina 10 mg/dia, hidroclorotiazida 25 mg/dia e rosuvastatina 10 mg/dia, procura pronto atendimento por piora da dispneia há 1 semana. Sintoma até então presente aos moderados esforços há cerca de 1 ano, na última semana teve rápida progressão para ocorrência ao repouso. Na admissão, com pressão arterial 142x92 mmHg, frequência cardíaca 110 bpm (sinusal), dispneia moderada ao repouso, com estertores crepitantes até campos médios e edema de membros inferiores 2+/4+. Dosado nt-proBNP, cujo resultado foi de 1250 pg/ml (normal para idade nessas condições até 900 pg/mL). Ecocardiograma transtorácico ao repouso mostrou aumento discreto do átrio esquerdo, remodelamento concêntrico do ventrículo esquerdo (VE), fração de ejeção do VE de 64% e valvas normais. Recebeu diureticoterapia intravenosa na internação, com melhora do quadro. Com base nas informações, assinale a alternativa que descreve combinação adequada entre a classe medicamentosa e o benefício esperado da sua introdução neste cenário, respectivamente:

- Inibidor de enzima conversora de angiotensina; redução de mortalidade
- Inibidor do cotransportador sódio-glicose do tipo 2; redução do risco de novas hospitalizações
- Troca de hidroclorotiazida por furosemida; redução de hospitalização
- Bloqueador do receptor de angiotensina II associado à neprilisina; redução de mortalidade
- Beta-bloqueador; redução de mortalidade e melhora de capacidade funcional

43) Paciente masculino, portador de Insuficiência Cardíaca com Fração de Ejeção reduzida do ventrículo esquerdo, é internado em enfermaria por quadro de anasarca progressiva. Na admissão, dispneia leve e estertores crepitantes em bases bilateramente; pressão venosa jugular estimada em 12 cmH₂O; hepatomegalia (3 cm do rebordo costal direito); e edema de membros inferiores até raiz de coxas. Iniciado diureticoterapia com furosemida intravenosa, em dose diária de 80 mg/dia, dividida em 2 doses ao dia. No 3º dia de internação, paciente evolui com diurese satisfatória, melhora da dispneia e perda de 1,2 kg. Restante do exame físico praticamente inalterado. Exames laboratoriais neste momento da internação mostraram aumento de ureia sérica de 40 para 80 mg/dl e de creatinina de 1,7 para 2,1 mg/dL. Não há sinais clínicos ou laboratoriais de infecção, não há evidências de obstrução do trato urinário e o paciente não recebeu medicamentos ou agentes nefrotóxicos. A pressão arterial e perfusão periférica estão adequadas. Qual a interpretação e conduta corretas em relação à evolução laboratorial?

- O diurético deve ser suspenso e o aporte hídrico via oral aumentado
- O paciente deve receber hidratação intravenosa e sonda vesical de demora para controle rigoroso do volume urinário
- O paciente deve receber combinação de hidratação intravenosa (solução fisiológica 0,9%) e diurético intravenoso
- O diurético deve ser suspenso e a nefrologia acionada para início de hemodiálise
- O diurético deve ser mantido, sem aumento do aporte hídrico, enquanto se acompanha a evolução clínica e laboratorial

44) Paciente masculino, 50 anos, assintomático, comparece em consulta de rotina para prevenção cardiovascular. Tem pressão arterial (média das três últimas consultas ambulatoriais) de 138x89 mmHg; índice de massa corporal (IMC) de 27 kg/m²; colesterol total de 170 mg/dl; HDL-c de 32 mg/dl; LDL-c de 114 mg/dl e triglicérides de 204 mg/dl (valores persistentemente acima de 150 mg/dl em exames prévios). Sua glicemia de jejum é de 104 mg/dl e a hemoglobina glicada de 6,2%. Paciente é tabagista, em fase de pré-contemplação. Faz atividade física moderada 2x por semana (caminhada de 50 minutos) e tem alimentação rotineira conforme as recomendações atuais para uma dieta saudável, com 1 a 2 refeições por semana de alimentos ricos em gordura e sódio. Seu pai teve infarto agudo do miocárdio, fatal, aos 72 anos. A estimativa de risco

cardiovascular em 10 anos foi de 7,7% (score Prevent). Com base nestas informações, assinale a alternativa correta:

- a) Os fibratos são a principal classe de medicamentos para redução de risco cardiovascular neste caso, que vão agir na redução dos triglicerídeos
- b) Deve ser prescrito nesta consulta bupropiona para auxílio à cessação do tabagismo
- c) Pesquisa de aterosclerose subclínica (p. ex., doppler de carótidas ou score de cálcio coronário) é obrigatória neste caso para decisão sobre indicação de estatina e avaliação de alvo terapêutico de LDL-c, pois não é o colesterol o principal mediador do risco deste paciente em específico.
- d) Estatinas para redução do LDL-c para valores abaixo de 100 mg/dL são aceitáveis como parte do planejamento médico para redução do risco cardiovascular deste paciente.
- e) Por se tratar de prevenção primária, não há indicação de intervenções farmacológicas para este paciente. Orientações médicas para melhora de estilo de vida são altamente efetivas na prática clínica para controle de fatores de risco (como na perda de peso, redução do LDL-c e aumento do HDL-c).

45) Conforme evidências científicas atuais de alta qualidade, assinale a alternativa que descreve os principais efeitos colaterais associados ao uso das estatinas para prevenção cardiovascular:

- a) Aumento (discreto) dos valores de hemoglobina glicada, com antecipação do diagnóstico de diabetes em indivíduos predispostos; aumento (discreto) do risco de acidente vascular hemorrágico
- b) Aumento do risco de demência, por interferência na produção de mielina devido a menor disponibilidade de colesterol
- c) Risco alto de rabdomiólise e hepatotoxicidade, o que demanda monitorização frequente dos níveis de CPK e de transaminases em todos os pacientes que estejam em uso de estatinas
- d) Hipogonadismo e disfunção erétil em homens, por menor disponibilidade de colesterol para a síntese de hormônios esteroidais (como a testosterona)
- e) Aumento do risco de lesões musculares associadas à atividade física.

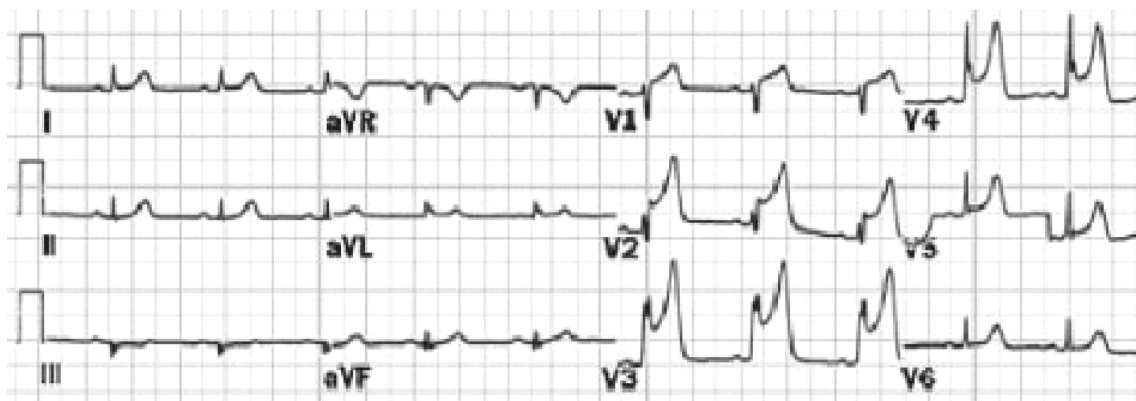
46) Dentre as situações abaixo, assinale aquela que sugere menor risco de arritmias clinicamente relevantes como explicação para sintomas de palpitações:

- a) Eletrocardiograma com prolongamento do intervalo QT
- b) Presença de outros sintomas com origem possível no sistema cardiovascular, como dor torácica, dispneia, lipotimia ou síncope
- c) Palpitações desencadeados por estresse emocional
- d) Diagnóstico prévio de cardiopatias estruturais, como infarto agudo do miocárdio ou Doença de Chagas.

47) Paciente de 65 anos, tabagista e diabético, com queixa de dor em panturrilha direita ao caminhar em aclives ou apressar o passo há 6 meses, com melhora progressiva ao interromper a atividade física (permanece em pé ao repouso). Qual achado abaixo mais provável baseado na história clínica?

- a) Sinal da Bandeira, Homans e Bancroft positivos
- b) Presença de pulso parvus et tardus
- c) Índice tornozelo braquial < 0,9
- d) Sinal de Buerger negativo

48) Homem de 68 anos, hipertenso, dislipêmico e ex-tabagista, chega ao PSA de um hospital de nível secundário, com queixa de dor no peito, intensa, em aperto, com irradiação para MSE, acompanhada de náuseas e sudorese fria, com duração de 2 horas, sem outras comorbidades. Ao exame físico, se encontra em REG, consciente, orientado, corado, hidratado, acianótico, anictérico, afebril, murmúrio vesicular presente e simétrico, RCR em 2T e sem sopros, PA=130x86, Abdome normal, membros sem alterações. Após análise do ECG do paciente, qual o laudo conclusivo e qual a conduta recomendada?



- Infarto do miocárdio com supradesnívelamento de ST de região anterior extensa; coronariografia de urgência com angioplastia de resgate.
- Angina variante de Prinzmetal; drogas betabloqueadoras intravenosa.
- Angina instável; trombolítico intravenoso.
- Infarto do miocárdio sem supradesnívelamento de ST de região anterior; MONAB e coronariografia após estabilização do quadro clínico.
- Infarto do miocárdio com supradesnívelamento de ST de região ântero-septal; trombolítico intravenoso.

49) Paciente de 68 anos, hipertenso e diabético, dá entrada no PS com queixa de palpitação há duas semanas, com piora hoje. Ao exame físico: BEG, ausculta cardíaca com bulhas arrítmicas, ausculta pulmonar sem alterações, PA: 140x80, pulsos cheios e simétricos. ECG evidência fibrilação atrial, com FC: 130 bpm. Qual o diagnóstico e a conduta?

- Fibrilação atrial persistente, CVE imediata.
- Fibrilação atrial persistente, drogas para controle de frequência cardíaca e CVE após.
- Fibrilação atrial permanente, drogas para controle de frequência cardíaca e amiodarona em dose de ataque.
- Fibrilação atrial permanente, drogas para controle de frequência cardíaca, anticoagulante oral contínua.
- Fibrilação atrial persistente, drogas para controle de frequência cardíaca, anticoagulante oral por 3 semanas e depois tentar CVE.

50) Paciente masculino, 54 anos, assintomático, procura atendimento ambulatorial para avaliação de hipertensão arterial. Apresenta PA média de 156 x 96 mmHg em três medidas em dias distintos. É tabagista (20 maços-ano), nega diabetes. IMC = 29 kg/m². Exames laboratoriais mostram creatinina sérica normal, glicemia de jejum 92 mg/dL, LDL-colesterol 148 mg/dL. ECG evidencia hipertrofia ventricular esquerda pelo critério de Sokolow-Lyon. Fundoscopia sem alterações. Considerando a avaliação de lesão de órgão-alvo e a estratificação de risco cardiovascular, assinale a alternativa correta:

- Trata-se de hipertensão estágio 1, risco cardiovascular baixo, sendo suficiente orientação não farmacológica inicial.
- A ausência de microalbuminúria e de retinopatia hipertensiva exclui lesão de órgão-alvo.
- A presença de hipertrofia ventricular esquerda caracteriza lesão de órgão-alvo e confere alto risco cardiovascular, indicando início imediato de tratamento farmacológico.
- O ecocardiograma é dispensável, pois o ECG já confirma lesão de órgão-alvo, não alterando a estratificação de risco.
- O tabagismo, isoladamente, não interfere na estratificação de risco cardiovascular em pacientes hipertensos.